

Adenomas hepáticos :Expressão fenotípica, Descrição de casuística e Revisão de literatura

Gabriella J. Noyma*¹, Simone Reges Perales¹, Elaine Cristina de Ataíde
Faculdade de Ciências Médicas/UNICAMP

Resumo

Adenomas Hepáticos (AH) são tumores raros e benignos, normalmente solitários e mais comuns em mulheres em idade reprodutiva. Os AH podem ser classificados em quatro categorias de acordo com os aspectos genótipo-fenotípicos – mutação para HNF1 α , onde se observa esteatose associada, mutação para β -catenina, com atipias celulares e relação com malignização, adenomas inflamatórios, caracterizados por infiltrados e dilatação sinusoidal e adenomas não inflamatórios e sem os achados anteriores. Este trabalho objetiva descrever a casuística de pacientes com AH no HC-UNICAMP entre 1995 e 2015 e revisar a literatura acerca destes tumores classificando-os de acordo com a apresentação genótipo-fenotípica.

Palavras-chave:

Adenoma hepático, tumor benigno, contraceptivo oral

Introdução

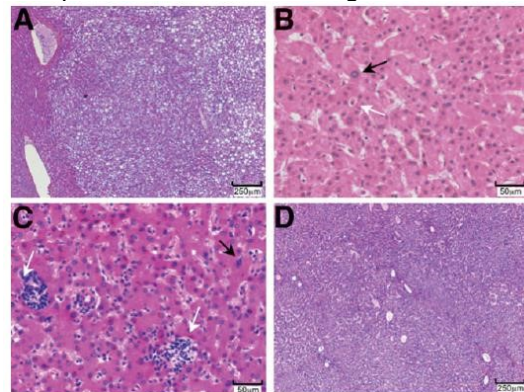
O Adenoma Hepático(AH) é um tumor raro e benigno, normalmente solitário, mais comum no sexo feminino e mais prevalente na idade reprodutiva, caracterizado por uma proliferação benigna de hepatócitos com discreta cápsula fibrosa, além de não conter elementos portais. A presença de atipias nucleares é infrequente e este achado deve levantar a suspeita de malignização do tumor. Clinicamente mostra-se com sintomatologia pouco expressiva, normalmente é relatado quadro de dor abdominal em epigástrio e/ou hipocôndrio direito, podendo evoluir para rotura, uma das complicações temidas. O objetivo deste estudo é a busca por elementos preditores de mal prognóstico no AH para melhor caracterização da evolução da patologia, bem como para aprimorar a sensibilidade das indicações de tratamento cirúrgico diante destes tumores.

Resultados e Discussão

Foi realizada avaliação retrospectiva de dados clínicos e epidemiológicos dos pacientes com diagnóstico confirmado de AH através de estudo anatomo-patológico (AP) entre os anos de 1995 e 2015 acompanhados no HC-UNICAMP. Através da avaliação das características histopatológicas destes tumores por dois patologistas, os mesmos foram classificados em um dos quatro grupos descritos anteriormente. Foram identificados 20 casos de AH no período, 90% no sexo feminino, 10 pacientes com relato de uso de anticoncepcionais orais (ACO). O sintoma clínico mais presente foi a dor abdominal. As comorbidades mais apresentadas foram HAS (n=7) e DM (n=3); 60% dos casos apresentavam apenas 01 nódulo. Observou-se 35% de roturas e 02 casos de malignização, com 16 pacientes submetidos à ressecção cirúrgica. Dos 14 pacientes operados, nove apresentaram AH do subtipo 4 – sem alterações morfológicas. Os dados encontrados na nossa amostra populacional são compatíveis com os dados encontrados na literatura mundial. A correlação das alterações vistas no AP somados à imuno-histoquímica podem sugerir casos com evolução desfavorável.

Figura 1: (A) intensa esteatose sem alterações citológicas ou infiltrado inflamatório – padrão característico de mutação de HNF1 α . (B) AH com β -catenina positiva – formação pseudoglandular e alterações citológicas. (C)

subgrupo caracterizado por infiltrado inflamatório. (D) AH sem particularidades morfológicas.



Conclusões

Os contraceptivos orais apresentam um importante fator de risco. A categoria de AH mais prevalente é a não inflamatória (diagnóstico de exclusão). Não há uma associação entre o AH e o tabagismo. Além disso, vemos que se mantém o padrão de outros estudos, a maioria dos pacientes, mulheres em idade fértil.

Agradecimentos

Bolsa IC – PIBIC/UNICAMP CNPQ

1. Szor DJ, Ursoline M, Herman P. Hepatic adenoma. Arq Bras Cir Dig. 2013;26:219-22.
2. Kakar S, Grenert JP, Paradis V, Pote N, Jakate S, Ferrell LD. Hepatocellular carcinoma arising in adenoma: similar immunohistochemical and cytogenetic features in adenoma and hepatocellular carcinoma portions of the tumor. Mod Pathol. 2014;27:1499-509.
3. Shafizadeh N, Genrich G, Ferrell L, Kakar S. Hepatocellular adenomas in a large community population, 2000 to 2010: reclassification per current World Health Organization classification and results of long-term follow-up. Hum Pathol. 2014;45:976-83.
4. Bieze M, Phoa SS, Verheij J, van Lienden KP, van Gulik TM. Risk factors for bleeding in hepatocellular adenoma. Br J Surg. 2014;101:847-55.
5. Ramia JM, Bernardo C, Valdivieso A, Dopazo C, Jover JM, Albiol MT, et al. [Multicentre study on hepatic adenomas]. Cir Esp. 2014;92:120-5.
6. Bioulac-Sage P, Rebouissou S, Thomas C, Blanc JF, Saric J, Sa Cunha A, et al. Hepatocellular adenoma subtype classification using molecular markers and immunohistochemistry. Hepatology. 2007;46:740-8.